

МИНИСТЕРСТВО ЗДРАВООХРАНЕНИЯ РЕСПУБЛИКИ БЕЛАРУСЬ

НОВОСТИ ХИРУРГИИ

Рецензируемый научно-практический медицинский журнал

**Том 21,
4/2013**

Издается с 1995 года

М.Д. ЛЕВИН ¹, Ю.Г. ДЕГТЯРЕВ ², В.И. АВЕРИН ²,
Й.Ф. АБУ-ВАРДА ³, Т.М. БОЛБАС ⁴

СТАНДАРТИЗАЦИЯ РЕНТГЕНОЛОГИЧЕСКОГО ИССЛЕДОВАНИЯ ТОЛСТОЙ КИШКИ И АНОРЕКТАЛЬНОЙ ЗОНЫ

Герiatricкий центр, г. Нетания ¹,
Израиль,

УО «Белорусский государственный медицинский университет» ²,
ГУО «Белорусская медицинская академия последиplomного образования» ³,

УЗ «1-я городская клиническая больница г. Минска» ⁴,
Республика Беларусь

Цель. Модифицировать методику ирригоскопии и определить с ее помощью нормальные параметры толстой и прямой кишок, а также анального канала в разных возрастных группах. Определить изменение этих параметров при аноректальных пороках и хронических запорах.

Материал и методы. Предложенная методика выполнена у 501 пациентов, в том числе у 65 детей без патологии толстой и прямой кишок, но с болями в животе или объемными образованиями в брюшной полости. У 436 пациентов (356 детей и 80 человек старше 65 лет) поводом для обследования был хронический запор. Модификация ирригоскопии заключалась в применении рентгеноконтрастного маркера около ануса, что позволило измерять длину анального канала. Контрастное вещество вводили до начала рефлюкса в подвздошную кишку, что позволило измерять объем кишки.

Результаты. Максимальная ширина прямой кишки и разных отделов толстой кишки, длина анального канала, и объем толстой кишки были измерены у 65 детей разного возраста без патологии аноректальной зоны. Полученные показатели приняты в качестве возрастной нормы. При нарушении функции пуборектальной мышцы обнаружено укорочение рентгеногегативного расстояния между прямой кишкой и маркером около ануса.

Заключение. Стандартизация ирригоскопии позволила рассчитать нормальные параметры прямой кишки и всех отделов толстой кишки, а также объем толстой кишки в разных возрастных группах. Полученные нормативы до сих пор являются единственными в мировой литературе. Применение рентгеноконтрастного маркера у анального отверстия позволяет определить длину анального канала в норме и оценивать состояние пуборектальной мышцы при разных патологических состояниях. Предложенная методика позволяет резко увеличить точность исследования без увеличения лучевой нагрузки по сравнению с общепринятой ирригоскопией. Она одинаково применима как у детей, так и у взрослых пациентов.

Ключевые слова: ирригоскопия, ширина прямой кишки, пуборектальная мышца, запор, аноректальные аномалии

Objectives. To modify the irrigoscopy method and using it to determine the normal parameters of the colon and rectum as well as the anal canal in different age groups. To determine the changes of these parameters at anorectal anomalies and chronic constipations.

Methods. The proposed method was performed in 501 patients, including 65 children without abnormalities of the colon and rectum, but with abdominal pain or volume formation in the abdominal cavity. A chronic constipation is considered to be a reason for the examination in 436 patients (356 children and 80 patients older than 65 years). Modification of irrigoscopy differs from the usual barium enema by placing of radiopaque marker near the anus; it permitted to measure the length of the anal canal. Contrast medium was introduced prior to the reflux start into the ileum; it allowed measuring the colon volume.

Results. The maximal widths of the rectum and various segments of the colon, length of the anal canal and volume of the colon have been measured in 65 children of different age without any pathology of the anorectal zone. The obtained parameters have been taken as an age-specific norm. The shortening of the roentgen-negative distance between the rectum and the marker near the anus was found in the patients with abnormal puborectal function.

Conclusions. Standardization of irrigoscopy has allowed to calculate the normal parameters of the rectum, all segments of the colon and the volume of the colon in different age groups. Up to present the obtained data are considered to be the exclusive criteria in the world literature. The use of radiopaque marker near the anus permits to determine the length of the anal canal in norm and to assess the puborectal function in various pathological states. The proposed method can dramatically increase the accuracy of the diagnosis without increasing the radiation dose in comparison with conventional irrigoscopy. This technique is equally applicable in both children and adult patients.

Keywords: irrigoscopy, rectal width, puborectalis, constipation, anorectal anomalies

Введение

Последние годы характеризуются устойчивой тенденцией к отказу от ирригоскопии, как метода исследования толстой кишки и аноректальной зоны, что обусловлено как высокой дозой облучения, так и низкой диагностической информативностью общепринятой методики. Особенно это касается детей. На смену пришли другие методы: более безопасные, такие как ультразвуковая диагностика, колоноскопия и ЯМР [1, 2], и более информативные рентгенологические методы: рентгенологическая дефекография и компьютерная дефекография [3, 4]. Исследователи столкнулись с двумя проблемами: 1 – в литературе нет границ нормы ширины прямой кишки для детей разного возраста; 2 – в распоряжении врачей нет безопасного метода для определения этих границ [5]. Отсутствие границ нормы затрудняет своевременную диагностику хронических запоров у детей и оценку состояния прямой кишки при аноректальных аномалиях. Поэтому мы предприняли попытку предложить стандартизованную методику ирригоскопии, которая при использовании относительно низкой лучевой нагрузки обеспечивает высокую информативность.

Цель: модифицировать методику ирригоскопии и определить с ее помощью нормальные параметры толстой и прямой кишок, а также анального канала в разных возрастных группах, а также определить изменение этих параметров при аноректальных пороках и хронических запорах.

Характеристика пациентов

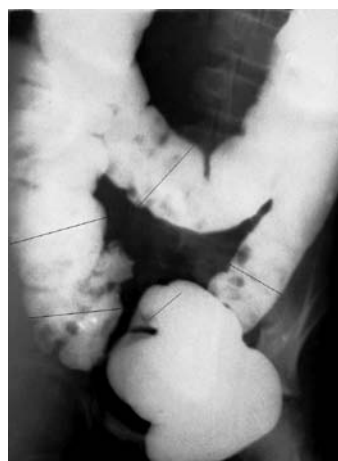
Предложенная нами методика ирригоскопии была выполнена у 501 пациентов, в том числе у 65 детей без патологии толстой и прямой кишок. Поводом для их обследования были жалобы на рецидивирующие боли в животе или подозрение на наличие объемных образований в брюшной полости. В результате обследования патологии со стороны толстой и прямой кишок у них не было обнаружено, что дало нам возможность оценить полученные результаты в качестве возрастной нормы. Среди 356 детей с жалобами на хронический запор у 55 были аноректальные аномалии, в 21 случае диагностирована болезнь Гиршпрунга, подтвержденная манометрическим и гистохимическим исследова-

ниями, а у 280 детей диагностирован функциональный запор. У 80 пациентов старше 65 лет поводом для обследования был хронический запор и/или боли в животе. Функциональный или обструктивный запор (anismus) был выявлен у 13 пациентов, а у остальных 67 обнаружен так называемый самоопределяемый запор.

Метод выполнения бариевой клизмы

Бариевая взвесь вводится в толстую кишку из градуированной емкости (синтетического мешка, кружки Эсмарха и пр.), что позволяет измерить объем введенного бария. Наконечник клизмы нанизывается рентгеноконтрастный ограничитель, который во время исследования соприкасается с анальным отверстием. Для того чтобы точно определить объем толстой кишки, контрастное вещество вводится до начала рефлюкса в подвздошную кишку. В случаях, когда целью исследования является только функциональное состояние аноректальной зоны, достаточно заполнение толстой кишки до селезеночного угла, так как дальнейшее заполнение толстой кишки, как правило, не вызывает заметного расширения просвета прямой и левой половины толстой кишок. Во всех случаях производятся, по меньшей мере, 2 снимка: обзорная рентгенограмма брюшной полости в горизонтальном положении на спине, с захватом всех отделов толстой (рис. 1) и боковая рентгенограмма аноректальной зоны с введенным в прямую кишку наконечником (рис. 2).

Рис. 1. Обзорная рентгенограмма брюшной полости в горизонтальном положении на спине. Линиями обозначены места измерений поперечников разных отделов толстой кишки.



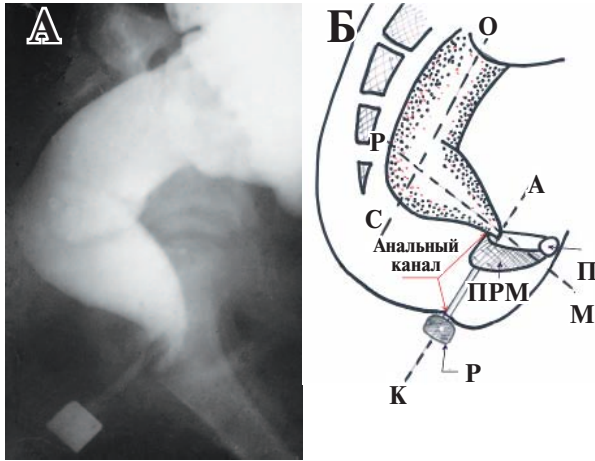


Рис 2. Боковая рентгенограмма аноректальной зоны ребенка 11 лет без патологии кишечника (А) и схема к ней (Б). Б. Схема к рентгенограмме: ОС – ось вертикально ветви прямой кишки, РМ – ось горизонтальной ветви прямой кишки, АК – ось анального канала, П – лобок, ПРМ – пуборектальная мышца, Р – рентгеноконтрастный маркер около анального отверстия.

В случаях подозрения на болезнь Гиршпрунга или обнаружения сомнительных зон, производятся прицельные снимки и обзорная рентгенограмма брюшной полости после опорожнения. При подозрении на болезнь Гиршпрунга целесообразно сделать боковую рентгенограмму аноректальной зоны после опорожнения. При подозрении на воспалительный или опухолевый процессы исследование продолжается с двойным контрастированием после введения в кишку воздуха. Эта методика апробирована при обследовании детей [6] и взрослых [7].

Оценка результатов исследования

Объем толстой кишки (О) вычисляется в случаях заполнения толстой кишки до начала рефлюкса в подвздошную кишку. Он представляет собой разницу объемов бария в емко-

сти до начала введения и после его окончания. Так, например, если уровень бариевой взвеси находился до начала исследования на отметке 2000 мл, а после появления рефлюкса в подвздошную кишку остановился на отметке 1050 мл, то объем толстой кишки данного больного равен: $2000 - 1050 = 950$ мл.

На обзорной рентгенограмме измеряются поперечники всех отделов толстой кишки в наиболее широком месте (рис. 1).

На боковой рентгенограмме измеряются поперечник прямой кишки в наиболее широком месте и длина рентгеногемативного расстояния между аноректальным углом и рентгеноконтрастным маркером, расположенным возле анального отверстия по заднему контуру наконечника клизмы (рис. 2). При нормальном состоянии аноректальной зоны это рентгеногемативное расстояние равно длине анального канала [6].

Величина измеряемых параметров всегда больше истинных величин и зависит от фокусного расстояния. Чтобы иметь возможность сравнивать полученные параметры с возрастной нормой, необходимо привести их к единому знаменателю, т.е. определить их истинную величину. Для этого нужно умножить величину, измеренную на рентгенограмме, на коэффициент проекционного искажения (к), который равен отношению истинного диаметра (или длины) рентгеноконтрастного маркера к его величине на рентгенограмме. Например, ширина прямой кишки на боковой рентгенограмме пациента в возрасте старше года равна 3 см, а диаметр рентгеноконтрастного маркера равен 2,2 см. Так как известно, что истинный диаметр маркера равен 1,6 см, то коэффициент проекционного искажения равен: $1,6:2,2=0,72$. Таким образом, истинная ширина прямой кишки равна: $3 \text{ см} \times 0,72 = 2,1 \text{ см}$.

В таблицах 1 и 2 приведены нормативы, полученные при использовании этого метода

Таблица 1

Нормальные размеры толстой кишки у 65 детей разного возраста

Возраст	Поперечники разных отделов толстой кишки (см) (M±m)				
	Сигмовидной	Нисходящей	Поперечно ободочной	Восходящей	Слепой
1 – 11 мес.	1,4-2,0	1,7-2,4	2,3-2,7	2,4-3,4	2,4-3,0
	1,73±0,06	2,05±0,06	2,51±0,07	2,71±0,13	2,62±0,10
1- 3 года	1,8-2,4	2,3-2,8	2,4-3,8	2,5-3,6	2,5-3,6
	2,11±0,08	2,54±0,08	3,02±0,23	3,09±0,27	3,26±0,21
4 – 7 лет	2,4-2,6	2,6-2,9	2,9-4,2	3,2-5,4	3,2-4,6
	2,52±0,03	2,76±0,07	3,75±0,15	4,24±0,35	3,95±0,26
8 – 10 лет	2,1-2,6	2,5-3,2	3,0-4,3	3,6-5,7	3,6-5,4
	2,41±0,03	2,81±0,06	3,56±0,09	4,62±0,17	4,35±0,16
11 – 14 лет	2,2-2,6	2,5-3,2	3,6-4,4	3,9-6,4	3,9-6,0
	2,36±0,03	2,82±0,05	3,89±0,15	5,28±0,32	5,10±0,21

**Нормальные размеры прямой кишки, анального канала,
объема толстой кишки и константы среди 65 детей разного возраста (M±m)**

Возраст	Ширина прямой кишки (см)	Длина анального канала (см)	Объем толстой кишки (мл)	Константа
5 дней – 11 мес.	1,3-3,0 2,24±0,09	1,7-2,5 2,21±0,15	350-800 562±38	20,9
1 – 3 лет	3,0-3,7 3,21±0,11	2,3-2,8 2,55±0,10	600-800 675±12	25,7
4 – 7 лет	3,0-3,9 3,43±0,14	2,5-3,6 3,17±0,14	650-1100 910±16	28,1
8 – 10 лет	3,2-4,1 3,72±0,05	2,6-3,7 3,11±0,10	750-1200 1000±21	28,0
11 – 15 лет	3,6-4,6 3,95±0,07	3,1-3,9 3,43±0,10	900-1300 1050±32	26,3
Взрослые	3,5-4,8 3,95±0,21	3,4-4,2 4,08±0,07		
Старше 65 лет	3,1-4,8 3,95±0,21	3,8-4,3 4,12±0,08		

бариевой клизмы. Это позволяет нам сравнивать результаты исследования данного пациента с полученными ранее нормативами. В норме у детей старше года минимальный просвет прямой кишки был не менее 3 см, т.е. был значительно шире, чем в приведенном наблюдении. Сужение прямой кишки относительно возрастной нормы может быть, как результатом повышения тонуса кишки вследствие колита или обусловлена болезнью Гиршпрунга. В норме прямая кишка всегда шире сигмовидной. Если же сужение прямой кишки сочетается с расширением сигмы и ректосигмоидный индекс меньше единицы, вероятность болезни Гиршпрунга приближается к 100%.

Определение интегральной характеристики величины толстой кишки

Чем старше ребенок, тем шире становятся размеры всех отделов толстой кишки, увеличивается ее объем. Поэтому судить об эффективности лечения в разные периоды жизни пациента по ширине просвета разных отделов и по объему кишки очень сложно. Чтобы иметь возможность оценивать состояние толстой кишки у разных пациентов и в разных возрастных группах мы вычисляем константу (К), которая является интегральной характеристикой величины толстой кишки. Она рассчитывается по формуле:

$$K = \frac{O \times P \times k}{R}$$

где: К – константа,

О – объем толстой кишки (мл); П – поперечник прямой кишки, измеренный на боковой рентгенограмме аноретальной зоны (см);

к – коэффициент проекционного искажения; Р – рост пациента (см).

В разных возрастных группах величина константы у детей без патологии толстой кишки колеблется в узких пределах (19-31). При функциональном запоре константа увеличивалась до 87. Это позволяет разделить пациентов с функциональным запором на 3 степени тяжести в зависимости от величины константы:
мегаколон 1-ой степени – К = 32 – 45
мегаколон 2-ой степени – К = 46 – 60
мегаколон 3-й степени – К > 60.

Определение коэффициента проекционного искажения при отсутствии маркера известной величины

При оценке рентгенограмм, выполненных в других учреждениях без контрастных маркеров известной величины, мы используем в качестве маркера высоту первого поясничного позвонка. Истинную величину у детей разного возраста мы измерили, используя контрастный маркер (таблица 3).

Если у пациента 14 лет высота первого поясничного позвонка на ирригограмме равна 3 см, то коэффициент проекционного искажения на данной рентгенограмме равен $2,2:3=0,73$. Это значит, что для того, чтобы получить истинные размеры толстой и прямой кишок, каждый из параметров нужно умножить на 0,73.

Только на первый взгляд коррекция на коэффициент проекционного искажения кажется не столь уж существенной. Однако пренебрежение ею уже сыграло с исследователями злую шутку. D.M. Preston et al. определили мегаректум у взрослых, как диаметр прямой кишки 6,5 см и более [8]. Исходя из этого по-

Таблица 3

Нормальные размеры толстой кишки у 65 детей разного возраста			
Возраст	Высота L-1 (см)	Возраст	Высота L-1 (см)
Новорожденные	0,5-0,7	7 лет	1,7
1 – 3 мес.	0,9	8 лет	1,8
8-11 мес.	1,0-1,1	9 лет	1,8
1 год	1,3	10 лет	1,8
2 года	1,4	11 лет	1,9
3 года	1,5	12 лет	2
4 года	1,5	13 лет	2,1
5 лет	1,6	14 лет	2,2
6 лет	1,7		

казателя, они подразделили всех пациентов с хроническим запором на 2 вида с разными механизмами: толстокишечная инерция, обусловленная замедленным транзитом кала по толстой кишке, с нормальной шириной прямой кишки; и обструктивная задержка дефекации, с вторичным развитием мегаректум. М.А. Gladman и С.Н. Knowies обратили внимание, что в работе D.M. Preston пациентов, отобранных в контрольную группу, нельзя считать здоровыми, так как они страдали ректальным кровотечением. Кроме того, они предложили заполнять прямую кишку с минимальным давлением и установили границу нормы ширины прямой кишки 6,3 см [9]. Достаточно нарисовать круг диаметром 6,3 см, чтобы убедиться, что такой диаметр каловых масс не может быть нормой. Очевидно, что авторы не учитывали проекционного увеличения изображения на рентгенограмме. Поэтому, например, при ультразвуковом исследовании ориентироваться на эту границу нельзя. При фокусном расстоянии 100 см, которое они применяли, коэффициент проекционного искажения равен 0,68. Таким образом, истинная граница установленной ими нормы равна $6,3 \text{ см} \times 0,68 = 4,3 \text{ см}$. Такая же максимальная граница нормы была нами обнаружена при обследовании взрослых без жалоб на запор при использовании выше описанного способа. Несмотря на одинаковые границы нормы в наших исследованиях и в работах М.А. Gladman и С.Н. Knowies, диагностическая точность мегаректум отличается из-за различий в методах обследования. М.А. Gladman и С.Н. Knowies заполняли толстую кишку ограниченным объемом (500 мл) под минимальным давлением, считая это достоинством методики. В нашем исследовании у детей старшей группы (11-14 лет) с хроническим запором, которых с некоторой условностью можно назвать взрослыми, объем толстой кишки находился в пределах 1500-2200 мл (в

среднем 1791 ± 115 мл). При введении им 500 мл под минимальным давлением, ширина прямой кишки на рентгенограмме будет в большей степени отражать тонус кишки, а не ее истинный диаметр. Это значит, что у пациентов с мегаректум небольшой объем контрастного вещества, введенный под минимальным давлением, не в состоянии растянуть прямую кишку до ее максимальных размеров. И тогда широкая относительно нормы прямая на рентгенограмме будет иметь нормальную ширину. Из-за этой ошибки появилось представление о возможности функционального запора без мегаректум. Так как граница нормы ширины прямой кишки оказалась резко завышенной, то выделение пациентов с хроническим запором и без расширения прямой кишки, т.е. якобы с замедленным транзитом, является сомнительным. Тем более, что при обструктивном запоре (анизмусе) всегда имеется замедление кишечного транзита [10]. В нашем исследовании у всех детей с функциональным запором выявлено расширение левых отделов толстой кишки, а в некоторых случаях расширенной была поперечно-ободочная кишка. При растяжении каловыми массами, кроме расширения прямой и толстой кишок, происходит удлинение сигмовидной и поперечно-ободочной кишок, так как они имеют брыжейку, и поэтому не фиксированы. Расширение и удлинение левой половины толстой кишки способствуют удлинению времени транзита [7].

Способ оценки состояния пуборектальной мышцы

Если длина рентгеногегативного расстояния между аноректальным углом и маркером на промежности находится в пределах возрастной нормы длины анального канала (рис. 2), это свидетельствует о нормальной функции пуборектальной мышцы. При функциональном запоре, а также при вторичном запоре (аноректальные аномалии и болезнь Гиршпрунга) происходит нарушение функции пуборектальной мышцы.

В норме во время ирригоскопии бариевая взвесь периодически проникает в анальный канал спереди от наконечника клизмы и снова выдавливается в прямую кишку в течение одной минуты. Это происходит в результате кратковременного рефлекторного расслабления внутреннего анального сфинктера. Бариевая взвесь не проникает в анальный канал позади наконечника клизмы, так как пуборектальная мышца плотно прижимает верхнюю часть задней стенки анального канала к наконечнику (рис 4, А).

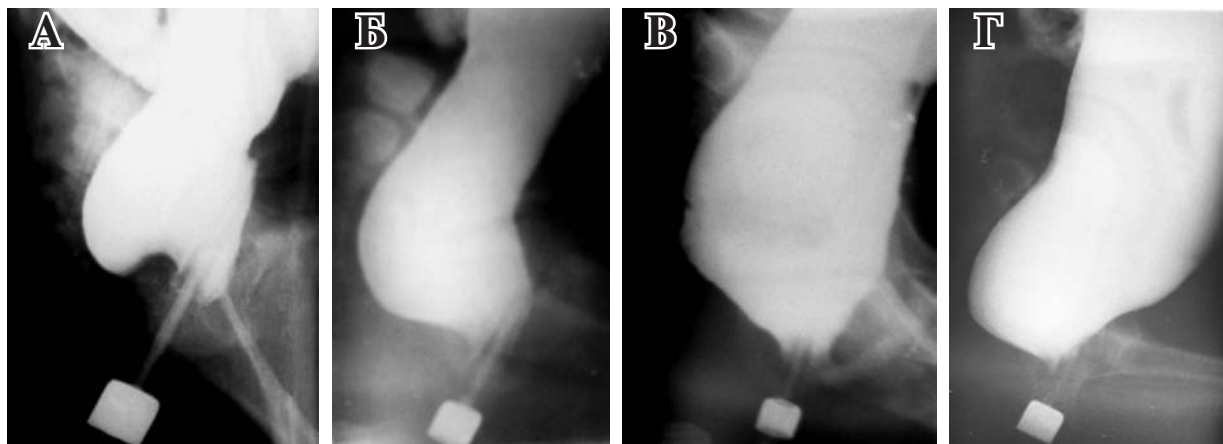


Рис. 3. Рентгенограммы аноректальной зоны детей с функциональным запором. Истинный диаметр маркера 1,6 см. На всех снимках отсутствует горизонтальная ветвь прямой кишки. А – спазм пуборектальной мышцы. Пациент 3 лет. Определяется типичная вогнутость по нижнему контуру прямой кишки. Длина анального канала равна 3,5 см (максимальная граница нормы в этом возрасте 2,8 см). Б – слабость пуборектальной мышцы. Пациент 4 лет. Контрастное вещество проникает в верхнюю часть анального канала позади наконечника клизмы. В – недостаточность пуборектальной мышцы. Пациент 9 лет с мегаколон 3-й степени. Резкое укорочение рентгенонегативного расстояния. Тупой аноректальный угол. Г – недостаточность пуборектальной мышцы. Пациент 10 лет с мегаколон 3-й степени. Мегаректум и резкое укорочение рентгенонегативного расстояния. Аноректальный угол прямой.

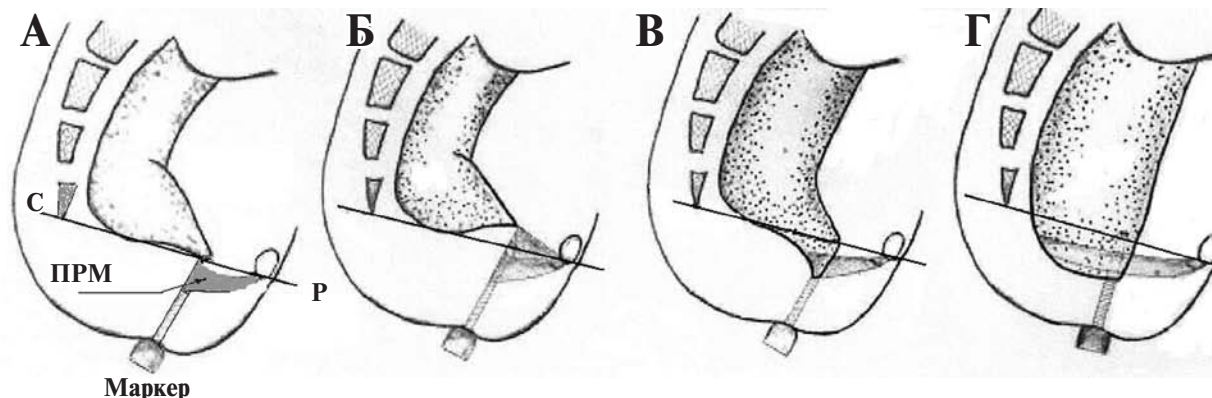
Спазм пуборектальной мышцы. Удлинение расстояния между аноректальным углом и маркером выше возрастной нормы характерно для спазма пуборектальной мышцы. Когда мышца длительное время находится в сокращенном состоянии, это приводит к ее гипертрофии и отеку мышечной волокон. В результате этого увеличенная в объеме мышца оттесняет краниально горизонтальную ветвь прямой кишки, что создает впечатление об удлинении анального канала (рис. 3 А, рис. 4 Б). Такое состояние характерно для начальной стадии функционального запора.

Слабость пуборектальной мышцы. Если сила сокращения пуборектальной мышцы ослабевает, то во время ирригоскопии происходит проникновение бариевой взвеси в аналь-

ный канал позади наконечника клизмы (рис. 3 Б, рис. 4 В). Как правило, барий, проникший в анальный канал позади наконечника клизмы, остается там на протяжении всего исследования. Таким образом, устойчивое проникновение бариевой взвеси позади наконечника клизмы свидетельствует о слабости пуборектальной мышцы.

Несостоятельность пуборектальной мышцы характеризуется резким укорочением рентгенонегативного расстояния между аноректальным углом и маркером по сравнению с нормальной длиной анального канала (рис. 3 В и Г; рис. 4 Г). При этом аноректальный угол может быть как тупым, так и прямым. Иногда в начале введения бариевой взвеси длина рентгенонегативного расстояния может быть в

Рис. 4. Схематическое изображение разного состояния пуборектальной мышцы. Два метода анализа: опущение аноректального угла относительно пубококцигиальной линии или относительно маркера. А – норма; Б – спазм пуборектальной мышцы; В – слабость пуборектальной мышцы; Г – несостоятельность пуборектальной мышцы.



пределах нормы, но в процессе введения большего объема контрастного вещества и увеличения давления в прямой кишке пуборектальная мышца не выдерживает нагрузки и расслабляется. И тогда верхняя часть анального канала заполняется бариевой взвесью, создавая впечатление об опущении прямой кишки или опущении промежности.

Эта картина аналогична той, которая возникает во время дефекографии. Результаты дефекографии оценивают по расстоянию от аноректального угла до пубококцигиальной линии. Пубококцигиальная линия проводится от нижней поверхности лобка до копчика. Эта линия отделяет прямую кишку от анального канала. В норме она проходит через верхнюю точку анального канала (рис 4, А).

В отличие от дефекографии, при которой повреждение пуборектальной мышцы определяется по опущению аноректального угла относительно верхнего края анального канала, т.е. места пересечения анального канала с пубококцигиальной линией, мы определяем эту патологию по опущению аноректального угла по отношению к нижней точке анального канала (маркеру). Аноректальный угол приближается к маркеру. Имеются два существенных преимущества описанной методики по сравнению с дефекографией. Во-первых, облучение пациентов на порядок ниже. Во-вторых, рентгеноконтрастный маркер в качестве нижней точки анального канала определяется значительно легче, чем пубококцигиальная линия при дефекографии.

Примеры практического применения описанной методики ирригоскопии

Выше была показана эффективность применения предложенной методики у пациентов с функциональным запором (рис. 3 и 4). Мегаэктум определяется по расширению прямой кишки относительно возрастной нормы. Мегаэктон определяется по объему толстой кишки и константе. По константе легко определить степень мегаэктон и динамику процесса в ответ на лечение. Оценка состояния аноректальной зоны позволяет определить характер повреждения пуборектальной мышцы.

«Самоопределяемый» запор у пожилых. Каждый третий человек в возрасте старше 65 лет жалуется на хронический запор. У большинства из них при манометрическом исследовании обнаруживается только снижение анального давления. Поэтому этот вид запора называют «самоопределяемым» [11]. У таких пациентов мы обнаружили слабость ПРМ при

нормальных размерах прямой кишки. В качестве примера приводим следующий случай. Пациент 75 лет с жалобами на хронический запор. На боковой рентгенограмме аноректальной зоны (рис. 5) прямая кишка не расширена, что свидетельствует об отсутствии затора. В процессе заполнения толстой кишки бариевой взвесью рентгенонегативное расстояние между аноректальным углом и маркером уменьшилось в 2 раза. Это обусловлено слабостью пуборектальной мышцы, которая растянулась, не выдержав увеличенного гидростатического давления. Заключение: старческая слабость пуборектальной мышцы.

Мы пришли к выводу, что из-за слабости пуборектальной мышцы небольшие комочки кала легко проникают в верхнюю часть анального канала, вызывая ощущение переполнения прямой кишки и острую потребность в опорожнении. Трудность, а порой невозможность дефекации у них обусловлены тем, что объем каловых масс слишком мал, чтобы вызвать давление, при котором возможен рефлекс дефекации. А слабые анальные сфинктеры (внутренний и наружный) не в состоянии выдавить этот комок назад в прямую кишку.

Оценка аноректальной зоны после коррекции аноректальных аномалий

Объективная оценка результатов лечения аноректальных пороков вызывает большие трудности. Известно, что имеется корреляция между величиной аноректального угла и функцией удержания кала [12]. При нормальной функции удержания величина угла колеблется от 60 до 105 градусов, а при недержании кала он увеличивается от 103 до 156 градусов [13]. Как видно, показатели величины аноректального угла в норме и при недержании кала перекрывают друг друга, что свидетельствует о невысокой точ-

Рис. 5. Ирригоскопия пациента 75 лет со старческой слабостью пуборектальной мышцы

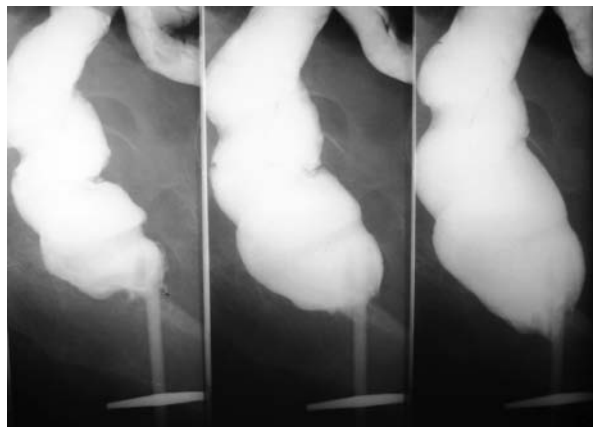




Рис. 6. Боковая рентгенограмма аноректальной зоны девочки 5 лет после брюшно-промежностной операции по поводу вестибулярной эктопии ануса

ности оценки по величине этого угла. Недавняя попытка оценить результаты лечения по величине аноректального угла [12], вызвала серьезные возражения со стороны ведущих детских хирургов [14]. Ниже приводится пример применения описанной нами методики, которая значительно увеличивает точность диагностики (рис. 6).

Пациентка 5 лет после операции по поводу аноректального порока с жалобами на каломазание и хронический запор. Истинный диаметр маркера 1,6 см. Отсюда истинная ширина прямой кишки равна 5,6 см, что значительно превышает максимальную границу возрастной нормы (3,9 см). Определяется резкое укорочение рентгенонегативного расстояния из-за полной несостоятельности пуборектальной мышцы. Бариевая взвесь протекает вдоль наконечника клизмы. Свободному вытеканию бария препятствует наконечник, выполняющий роль «пробки» в области околоанального стеноза. Тупой аноректальный угол. Заключение: Мегаректум. Нефункционирующий анальный канал. Стеноз выходного отдела кишечника.

Значительную роль в анализе описанного выше наблюдения сыграл маркер возле анального отверстия. Если бы его не было, то только наличие тупого аноректального угла свидетельствовало бы о повреждении пуборектальной мышцы.

Заключение

1. Стандартизация бариевой клизмы по ее вместимости и гидростатическому давлению позволило рассчитать нормальные параметры прямой кишки и всех отделов толстой кишки, а также объем толстой кишки в разных возраст-

ных группах. Полученные нормативы до сих пор являются единственными в мировой литературе.

2. Применение рентгеноконтрастного маркера у анального отверстия позволяет определить длину анального канала в норме и оценивать состояние пуборектальной мышцы при разных патологических состояниях.

3. Стандартизация исследования наряду с возможностью сравнения с возрастной нормой позволяют резко увеличить точность исследования без увеличения лучевой нагрузки по сравнению с общепринятой ирригоскопией.

4. Описанная методика ирригоскопии одинаково применима как у детей, так и у взрослых пациентов.

ЛИТЕРАТУРА

1. The usefulness of ultrasound examination of bowel as a method of assessment of functional chronic constipation in children / A. Bijos [et al.] // *Pediatr Radiol.* — 2007 Dec. — Vol. 37, N 12. — P. 1247–52.
2. Diffusion tensor imaging and fiber tractography for the visualization of the female pelvic floor / F. M. Zijta [et al.] // *Clin Anat.* — 2013 Jan. — Vol. 26, N 1. — P. 110–4.
3. Kim A. Y. How to interpret a functional or motility test - defecography / A. Y. Kim // *J Neurogastroenterol Motil.* — 2011 Oct. — Vol. 17, N 4. — P. 416–20.
4. Li D. Morphology of the levator ani muscle / D. Li, M. Guo // *Dis Colon Rectum.* — 2007 Nov. — Vol. 50, N 11. — P. 1831–39.
5. Use of pelvic ultrasound in the diagnosis of megarectum in children with constipation / S. J. Singh [et al.] // *J Pediatr Surg.* — 2005 Dec. — Vol. 40, N 12. — P. 1941–4.
6. Левин М. Д. Рентгенологическая анатомия толстой и прямой кишок у детей / М. Д. Левин // *Вестн. рентгенологии.* — 1985. — № 2. — С. 40–45.
7. Левин М. Д. Метод рентгенологического исследования аноректальной зоны / М. Д. Левин, З. Коршун, Г. Мендельсон // *Эксперим. и клин. гастроэнтерология.* — 2011. — № 12. — С. 15–21.
8. Preston D. M. Toward a radiologic definition of idiopathic megacolon / D. M. Preston, J. E. Lennard-Jones, B. M. Thomas // *Gastrointest Radiol.* — 1985. — N 10. — P. 167–69.
9. Gladman M. A. Novel concepts in the diagnosis, pathophysiology and management of idiopathic megabowel / M. A. Gladman, C. H. Knowles // *Colorectal Dis.* — 2008 Jul. — Vol. 10, N 6. — P. 531–38.
10. Shafik A. Effect of rectal distension on the small intestine with evidence of a recto-enteric reflex / A. Shafik // *Hepatogastroenterology.* — 2000 Jul-Aug. — Vol. 47, N 34. — P. 1030–33.
11. Sung I. K. Classification and treatment of constipation / I. K. Sung // *Korean J Gastroenterol.* — 2008 Jan. — Vol. 51, N 1. — P. 4–10.
12. Comparison of anorectal angle and continence after Georgeson and Peca procedures for high/intermediate imperforate anus / H. Koga [et al.] // *Pediatr Surg.* — 2010 Dec. — Vol. 45, N 12. — P. 2394–97.
13. Hardcastle J. D. A study of anal incontinence and

some principles of surgical treatment / J. D. Hardcastle, A. G. Parks // Proc R Soc Med. — 1970. — Vol. 63. — Suppl. — P. 116–78.

14. Letter to the Editor regarding comparison of anorectal angle and continence after Georgeson and Peca procedures for high/intermediate imperforate anus / M. Hamrick [et al.] // J Pediatr Surg. — 2011 May. — Vol. 46, N 5. — P. 1019–20.

Адрес для корреспонденции

Netanya, Israel
Amnon ve-Tanar, 1/2, 42202,
Гериатрический центр,
тел.: 972-9-86-301-58; 972-50-62-62-18,
e-mail: nivel70@hotmail.com,
Левин Михаил Давыдович

Сведения об авторах

Левин М.Д., д.м.н., врач-рентгенолог государственного гериатрического центра, г. Нетания, Израиль.

Дегтярев Ю. Г., к.м.н., доцент кафедры детской хирургии УО «Белорусский государственный медицинский университет».

Аверин В.И., д.м.н., профессор, заведующий кафе-

дрой детской хирургии УО «Белорусский государственный медицинский университет».

Абу-Варда Й.Ф., к.м.н., доцент кафедры детской хирургии ГУО «Белорусская медицинская академия последипломного образования».

Болбас Т.М., врач-рентгенолог УЗ «1-я городская клиническая больница г. Минска».

Поступила 20.04.2013 г.

УВАЖАЕМЫЕ КОЛЛЕГИ!

Приглашаем Вас принять участие в работе XIX ВСЕРОССИЙСКОГО СЪЕЗДА СЕРДЕЧНО-СОСУДИСТЫХ ХИРУРГОВ РОССИИ, который будет проходить с 24 по 27 ноября 2013 г. в НЦССХ им. А.Н. Бакулева РАМН.

В научную программу съезда включен широкий спектр актуальных вопросов современной сердечно-сосудистой хирургии, кардиологии, анестезиологии-реаниматологии, сестринского дела, сателлитные симпозиумы и конференции, планируется проведение Конкурса на лучшую научную работу, представленную молодыми учеными.

Научная тематика съезда: 1. Врожденные пороки сердца, 2. Лгочная гипертензия, 3. Приобретенные пороки сердца, 4. Хирургическое лечение ИБС, 5. Сочетанная патология, 6. Нарушения ритма сердца, 7. Диагностика и хирургия сосудов, 8. Миниинвазивная хирургия, 9. Рентгенэндоваскулярная хирургия, 10. Лечение критической сердечной недостаточности, 11. Искусственное кровообращение, 12. Интраоперационная защита миокарда (кардиолегия), 13. Кардиоанестезиология, 14. Интенсивная терапия, 15. Инфекция в сердечно-сосудистой хирургии, 16. Проблемы гомеостаза в сердечно-сосудистой хирургии, 17. Лучевая диагностика заболеваний сердечно-сосудистой системы, 18. Актуальные вопросы детской кардиологии, 19. Современные аспекты кардиологии, 20. Генные факторы и клеточные технологии в сердечно-сосудистой хирургии, 21. Редкие случаи заболеваний сердца и сосудов, нестандартные кардиохирургические вмешательства, 22. Сестринское дело, 23. Правовые и организационно-экономические вопросы при применении высокотехнологичных видов медицинской помощи, 24. Работы молодых ученых (возраст автора и всех соавторов — до 35 лет), 25. Круглый стол «Современные принципы лечения тяжелых трофических расстройств при варикозной болезни и ПТФС», 26. Сателлитные симпозиумы, 27. Мастер-классы

Оргкомитет съезда:

Телефон: (495) 414-77-34 **Факс:** (495) 414-76-68

E-mail: org_ncssh@mail.ru, **Веб-сайты:** www.new.rassh.ru, www.bakulev.ru

СОДЕРЖАНИЕ

Научные публикации

Экспериментальная хирургия

А.Н. Мاستыков, В.П. Дейкало,
И.В. Самсонова, К.Б. Болобошко
*Эффективность применения обогащенной
тромбоцитами плазмы при лечении
травматических дефектов хряща суставных
поверхностей*

В.Д. Луценко, А.А. Мигунов,
Т.Н. Татьянаенко, Е.Б. Сучалкин,
С.Н. Гонтарев
*Применение биополимерных материалов при
перфорации полых органов в эксперименте*

А.В. Глуткин
*Кислородтранспортная функция
крови и свободнорадикальные процессы
при экспериментальном моделировании
термического ожога*

Общая и частная хирургия

А.А. Зеньков
*Применение экстракорпорального
кровообращения при минимально
реванскуляризации миокарда*

В.И. Белоконев, А.Б. Насибян,
Ю.В. Пономарева
*Варианты операций у пациентов
с рецидивной паховой грыжей
после протезирующей герниопластики*

Ю.С. Винник, С.С. Дунаевская
*Оценка тяжести панкреатогенного
иммунодефицита*

Ф.Г. Назыров, А.В. Девятков,
А.Х. Бабаджанов, С.А. Раимов
*Особенности развития и течения
осложнений цирроза печени в зависимости
от этиологического фактора*

В.Я. Хрыщанович, С.И. Третьяк,
И.П. Климчук, А.Д. Авдиевич,
А.В. Романович, Э.Р. Шагисултанов,
Г.А. Попель, А.В. Большов, Г.В. Герасимович
*Разрыв аневризм брюшной аорты:
прогностические факторы летальности*

А.А. Шлякова, К.Г. Корнева,
М.Н. Кудыкин, Л.Г. Стронгин
*Особенности течения хронической
венозной недостаточности у пациентов
с сахарным диабетом 2 типа*

Scientific publications

Experimental surgery

3 A.N. Mastykau, V.P. Deykalo,
I.V. Samsonova, K.B. Balaboshka
*Efficacy of platelet-rich plasma application
in treatment of traumatic articular cartilage
defects*

10 V.D. Lutsenko, A.A. Migunov,
T.N. Tatyanyenko, E.B. Suchalkin,
S.N. Gontarev
*Application of biopolymeric materials at hollow
organ perforation in experiment*

16 A.V. Hlutkin
*Oxygen-transport function of blood and free
radical processes at experimental modeling
of the thermal burn*

General and special surgery

25 A.A. Ziankou
*Application of the extracorporeal blood circulation
in the minimally invasive
myocardial revascularization*

33 V.I. Belokonev, A.B. Nasibyan,
J.V. Ponomareva
*Options of operations in patients with recurrent
inguinal hernia after prosthetic hernioplasty*

40 Y.S. Vinnik, S.S. Dunaevskaya
*Estimation of severity of pancreatic
immunodeficiency*

45 F.G. Nazyrov, A.V. Devyatov,
A.H. Babadzanov, S.A. Raimov
*Peculiarities of development and course
of liver cirrhosis complications depending
on the etiological factor*

51 V.J. Khryshchanovich, S.I. Tretyak,
I.P. Klimchuk, A.D. Avdievich,
A.V. Romanovich, E.R. Shagisultanov,
G.A. Popel, A.V. Bolshov, G.V. Gerasimovich
*Rupture of abdominal aortic aneurism:
prognostic factors of mortality*

57 A.A. Shlyakova, K.G. Korneva,
M.N. Kudykin, L.G. Strongin
*Peculiarities of chronic venous
insufficiency course in patients with
diabetes mellitus type 2*

- С.Н. Ерошкин
Отдаленные результаты лечения пациентов с гнойно-некротическими формами синдрома диабетической стопы в зависимости от использованных методов реваскуляризации
- Б.С. Суковатых, Ю.Ю. Блинков, П.А. Иванов 71
Комбинированное хирургическо-эндоскопическое лечение распространенного перитонита
- А.Г. Салманов, В.Ф. Мариевский 78
Антибиотикорезистентность нозокомиальных штаммов Staphylococcus aureus в Украине: результаты многоцентрового исследования
- Онкология**
- А.В. Русин, А.В. Игнат, В.И. Русин, С.М. Чобей, К.Е. Румянцев, О.Т. Девиняк 84
Рак прямой кишки – оценка качества жизни пациентов после радикальных операций
- Новые методы**
- М.Д. Левин, Ю.Г. Дегтярев, В.И. Аверин, Й.Ф. Абу-Варда, Т.М. Болбас 90
Стандартизация рентгенологического исследования толстой кишки и аноректальной зоны
- Информационные технологии в хирургии**
- Л.К. Куликов, Н.М. Быкова, Ю.А. Привалов, В.Ф. Собонович, А.А. Смирнов 99
Дифференциальная диагностика симптоматической артериальной гипертензии при опухолях надпочечников
- Обзоры**
- Д.Б. Борисов, М.Ю. Киров 107
Применение транексамовой кислоты при эндопротезировании крупных суставов
- Случаи из практики**
- И.Н. Сонькин, Е.В. Шайдаков, В.В. Михайлов, А.С. Ремизов, Д.В. Крылов, К.П. Черных 113
Первый опыт комбинированного лечения венозной дисплазии лица
- Обмен опытом**
- В.И. Русин, Я.М. Попович, В.В. Корсак, П.А. Болдизхар, Ю.С. Небылицин 118
Хирургическая профилактика тромбоэмболий легочной артерии при тромбозах глубоких вен подколенно-бедренного сегмента
- 62 S.N. Eroshkin
The long-term treatment results of pyonecrotic forms of diabetic foot syndrome depending on the used methods of revascularization
- 71 B.S. Sukovatih, Y.Y. Blinkov, P.A. Ivanov
The combined surgical and laparoscopic treatment of the generalized peritonitis
- 78 A.G. Salmanov, V.F. Marievsky
Antibiotic resistance of nosocomial strains of Staphylococcus aureus in the Ukraine: the results of multicenter study
- Oncology**
- 84 A.V. Rusyn, A.V. Ignat, V.I. Rusyn, S.M. Chobey, K.Y. Rummyantsev, O.T. Devinyak
Rectal cancer – estimation of the quality life in patients after radical surgery
- New methods**
- 90 M.D. Levin, J.G. Degtyarov, V.I. Averin, I.F. Abu-Varda, T.M. Bolbas
Standardization of radiological examination of the colon and anorectal area
- Information technologies in surgery**
- 99 L.K. Kulikov, N.M. Bykova, U.A. Privalov, V.F. Sobotovich, A.A. Smirnov
Differential diagnostics of symptomatic arterial hypertension at adrenal tumors
- Reviews**
- 107 D.B. Borisov, M.Y. Kirov
The use of tranexamic acid in major joint replacement
- Case reports**
- 113 I.N. Sonkin, E.V. Shaidakov, V.V. Mihailov, A.S. Remizov, D.V. Krylov, K.P. Chernykh
The first experience of treatment of facial venous dysplasia
- Exchange of experience**
- 118 V.I. Rusyn, Y.M. Popovych, V.V. Korsak, P.O. Boldizhar, Y.S. Nebylitsin
Surgical prevention of pulmonary embolism at the deep venous thrombosis of tibiopopliteal segment